

Original

¿Es segura la hernioplastia sin sutura como opción para tratar las hernias de pared abdominal? Estudio prospectivo con un adhesivo tisular sintético (n-hexil- α -cianoacrilato)

Alfredo Moreno-Egea

Servicio de Cirugía General, Hospital J.M. Morales Meseguer, Murcia, España

INFORMACIÓN DEL ARTÍCULO

Historia del artículo:

Recibido el 7 de mayo de 2012

Aceptado el 25 de agosto de 2012

On-line el 28 de noviembre de 2012

Palabras clave:

Hernia inguinal

Adhesivo tisular

Cianoacrilato

Morbilidad

Recidivas

RESUMEN

Introducción: El uso de adhesivos tisulares puede ser una alternativa a la sutura en la fijación de la malla, pero su experiencia clínica es muy limitada.

Material y métodos: Estudio prospectivo y descriptivo en un grupo de 35 pacientes con hernias inguinales operados mediante hernioplastia sin sutura (20 vía abierta y 15 vía endoscópica); la prótesis se fijó con adhesivo sintético (n-hexil- α -cianoacrilato). Este grupo se ha comparado con uno control operado mediante hernioplastia utilizando suturas. Todos los pacientes seguían protocolo de cirugía mayor ambulatoria. Se han registrado variables peri- y postoperatorias. El seguimiento se realizó a la semana, al mes, a los 6 meses y al año. **Resultados:** No ha existido morbilidad asociada con el uso del adhesivo tisular. Durante una mediana de 15 meses no se han detectado complicaciones ni recurrencias. En la hernioplastia abierta el uso del adhesivo disminuye de forma significativa el tiempo quirúrgico (30 min versus 62 min, $p = 0,001$), el dolor postoperatorio (de 2,4 a 4,5 a la semana, $p < 0,001$) y el consumo de analgésico (de 7 a 14 días, $p < 0,001$). En el abordaje laparoscópico se demuestran diferencias significativas a favor del adhesivo en el dolor ($p = 0,001$ a las 24 h) y consumo de analgésicos ($p < 0,001$). El análisis económico demuestra un ahorro anual de 117.461,2 euros (sobre 460 hernias).

Conclusión: El uso de un adhesivo tisular sintético (n-hexil- α -cianoacrilato) es seguro como medio de fijación en las hernioplastias no complejas en pacientes sin comorbilidad, con buenos resultados postoperatorios.

© 2012 AEC. Publicado por Elsevier España, S.L. Todos los derechos reservados.

Is sutureless hernia repair a safe option for treating abdominal wall hernias? A prospective study with a synthetic tissue adhesive (n-hexyl-alpha-cyanoacrylate)

ABSTRACT

Introduction: The use of tissue adhesives can be an alternative to suture fixation of the mesh, but experience in their use is very limited.

Material and methods: A prospective descriptive study was conducted on a group of 35 patients with inguinal hernias repaired by sutureless hernioplasty (20 by open and 15 by

Keywords:

Inguinal hernia

Tissue adhesive

Cyanoacrylate
Morbidity
Recurrences

endoscopic), the prosthesis was fixed with a synthetic adhesive (n-hexyl- α -cyanoacrylate). This group was compared with another 35 patients for hernia repair with fixation sutures. All patients were scheduled for outpatient surgery. Peri-operative variables were recorded. The patients were followed up at one week, one month, 6 months and one year after surgery. **Results:** There was no morbidity associated with the use of tissue adhesive (bruising, infection or skin necrosis). During a median follow-up of 15 months, no complications or recurrences were detected. In the open hernioplasty using adhesive significantly reduced surgery time (30 min versus 70 min, $P=.001$), postoperative pain (from 2.4 to 4.5 at one week, $P<.001$) and analgesic consumption (7 to 14 days, $P<.001$). In the laparoscopic approach are demonstrated significant differences in favour of the adhesive in pain ($P=.001$ at 24 h), and in analgesic use ($P<.001$) was observed using the laparoscopic approach. The adhesive did not alter the morbidity or the relapse rate at one year in any of the two approaches, and the financial analysis showed an annual savings of 117,461.2 euros (about 460 hernias). **Conclusion:** The use of a synthetic tissue adhesive (n-hexyl- α -cyanoacrylate) is safe as a means of fixation in uncomplicated hernia and patients without comorbidity, and with good postoperative results.

© 2012 AEC. Published by Elsevier España, S.L. All rights reserved.

Introducción

La cirugía de la pared abdominal está en continuo cambio. En las últimas décadas las mallas se han aceptado en la reparación de cualquier defecto y a cualquier nivel de la pared abdominal. Actualmente asistimos a un nuevo ciclo de cambios, consecuencia de la introducción de los adhesivos titulares, sustancias que pueden ser utilizadas como hemostáticos o adhesivos en múltiples procesos médico-quirúrgicos¹⁻⁵. El tratamiento de las hernias supone un alto coste en recursos dentro de un servicio de cirugía general, representando cerca del 15% de su actividad global anual. La hernioplastia sin tensión se ha convertido en el método estándar para el tratamiento de la hernia inguinal debido a que es una intervención fácil de reproducir, eficaz y con buenos resultados para la mayoría de cirujanos. A pesar de ello, esta cirugía todavía presenta una tasa de dolor postoperatorio no despreciable⁶. Estas complicaciones se han relacionado con el uso de las suturas que podrían causar compresión local (isquemia tisular), estrangulación de fibras musculares, lesión nerviosa, o con la propia reacción a cuerpo extraño.

El propósito de este estudio es valorar la efectividad de un adhesivo tisular sintético (n-hexil- α -cianoacrilato) en el tratamiento de la hernia inguinal, tanto con abordaje abierto como laparoscópico, como un sustituto de todas las suturas.

Métodos

Diseño del estudio

Estudio prospectivo, descriptivo, no aleatorizado, comparando el grupo de estudio con un grupo control durante el marco temporal de enero de 2008 a enero de 2011, que incluye 35 pacientes diagnosticados de hernias inguinales e intervenidos mediante hernioplastia sin tensión. Todos fueron evaluados en una unidad multidisciplinar especializada en pared abdominal donde se realizaba una historia clínica detallada y un examen físico adecuado.

Adhesivo tisular

Se ha utilizado un monómero del cianoacrilato, el n-hexil-cianoacrilato (IfabondTM, Fimed, Francia), adhesivo de gran pureza y baja viscosidad que, al ser aplicado sobre tejido vivo en un entorno húmedo básico, se polimeriza rápidamente y forma en segundos un polímero flexible y adhesivo. Al cabo de 30 s ya ofrece una gran fijación y su reabsorción se realiza de forma progresiva y es completa a los 3 meses de su aplicación.

Criterios de inclusión/exclusión

Como criterios de inclusión se han considerado: pacientes con hernias inguinales mayores de 17 años sin comorbilidad (GRD 162), que comprendan y acepten el consentimiento informado. En el caso de hernias unilaterales, se incluyen las de tipo II y III de la clasificación de Nyhus y se proponen para hernioplastia abierta por vía anterior. Las hernias bilaterales se consideraron para tratamiento por vía endoscópica totalmente extra-peritoneal. Se excluyeron las hernias escrotales, recidivadas, la cirugía urgente, la presencia de infección o ausencia del consentimiento informado firmado por el paciente.

Técnica quirúrgica

a) Vía abierta: bajo anestesia regional se realiza técnica de Lichtenstein o Rutkow. En la técnica con suturas (HCS) un tapón de un diámetro de 5 cm era fijado con un solo punto, y una malla plana de polipropileno de 15 x 7,5 cm era fijada con 2 suturas de polipropileno (Prolene[®], Ethicon, Chicago, EE. UU.) de 2/0, la aponeurosis del músculo oblicuo mayor con igual sutura del 0, el subcutáneo con sutura sintética absorbible de ácido poliglicólico (SSA[®], Ethicon, Chicago, EE. UU.) del 0 y la piel con grapas. En la técnica sin suturas (HSS), el manejo quirúrgico de la región, hernia, saco y posición de la malla era el mismo, pero tanto el tapón como la malla plana eran fijados con unas gotas bien repartidas de n-hexil- α -cianoacrilato, en el tapón al borde del anillo y en la malla plana al pubis, ligamento inguinal y músculo oblicuo interno-transverso, manteniendo la zona a adherir seca, y con

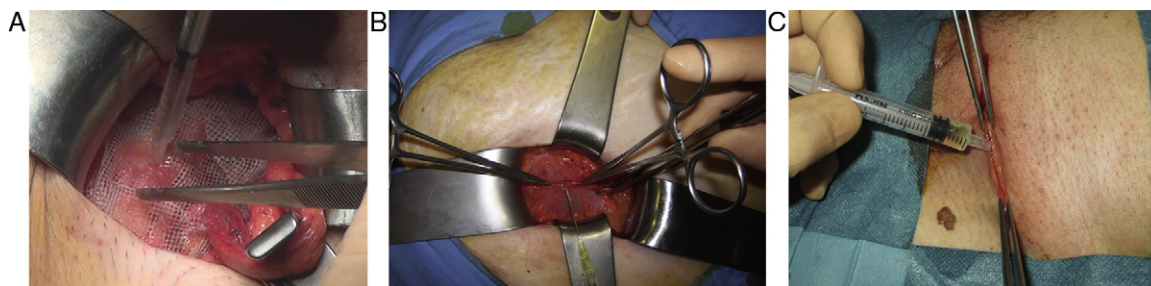


Figura 1 – Uso de adhesivo tisular sintético en una hernioplastia anterior. A) Fijación de la malla. B) Aproximación de la aponeurosis. C) Cierre de la piel.

previa identificación de los nervios inguinales para evitar su contacto durante la polimerización. El resto de planos (aponeurosis del oblicuo externo, scarpa y piel) también eran cerrados con adhesivo tisular (fig. 1).

b) Vía laparoscópica: según técnica totalmente extraperitoneal estandarizada (TEP), con malla de 15 × 15 cm preformada de baja densidad (35 g/m²) recubierta de titanio y fijada al ligamento de Cooper con 2 suturas reabsorbibles (Secures-traps[®], Ethicon, EE. UU.) en el grupo control o con adhesivo sintético en el grupo de estudio. El adhesivo se introduce mediante cánula y se aplica en forma de gotas presionando con una pinza la malla contra la pared posterior para asegurar el contacto mientras cristaliza (fig. 2).

Seguimiento

Todos los pacientes eran incluidos en un protocolo de seguimiento y revisados en consulta de la Unidad de Pared Abdominal, a la semana, al mes, a los 6 meses y cada año. Los parámetros evaluados fueron: clínicos (edad, sexo e índice de masa corporal), peri- y postoperatorios precoces (tiempo quirúrgico, morbilidad [hematoma, seroma e infección de la herida quirúrgica], número de cirujanos participantes y experiencia de los mismos) y de seguimiento (dolor, consumo de analgésicos y recidivas). El hematoma y el seroma eran definidos de forma clínica, el primero como el acúmulo de sangre en la zona de la herida quirúrgica y el segundo como la presencia de una colección líquida que persiste más de 4 semanas o causa molestias locales, y las recidivas mediante exploración física y ecografía. El dolor era cuantificado de forma estandarizada mediante escala analógica visual puntuada (EVA) de 0 a 10, siendo 0 la ausencia de dolor y 10 el máximo dolor imaginable. El consumo de analgésicos era anotado por el paciente en una cartulina facilitada al alta y rellenada cada día. El seguimiento de 12 meses ha sido cumplido en todos los pacientes.

Grupo control. Análisis comparativo

Durante el mismo periodo de estudio y al azar, se ha seleccionado un número igual de hernias inguinales (GRD 162), comparables en sus variables clínicas, para el estudio comparativo, no aleatorizado por cuestiones de organización del servicio, tanto para el abordaje clásico como para el laparoscópico en el caso de las hernias bilaterales.

Análisis económico

Se ha realizado un estudio básico del costo hospitalario del proceso según su tratamiento, usando los datos informáticos facilitados por el hospital en la memoria del año 2010, revisando todos los gastos generados por cada paciente durante la realización de su proceso en el hospital de día.

Análisis estadístico

Los pacientes se han analizado en función de su tratamiento quirúrgico, con o sin suturas y vía de abordaje. Para la descripción de variables cuantitativas se empleó la media y la desviación típica; para variables cualitativas, la proporción. Para el estudio de la normalidad de las variables cuantitativas se empleó el test de Kolmogorov-Smirnov. Para la comparación de medias cuando la variable cuantitativa no seguía una distribución normal se empleó el test de la U de Mann-Whitney; y el test de la t de Student para las variables cuantitativas con datos de distribución normal e igual varianza entre los 2 grupos. El test de la Chi² con corrección exacta de Fisher se empleó para el análisis de datos cualitativos. Como significación estadística se ha considerado un valor de $p < 0,05$. Todos los cálculos se han hecho usando el programa estadístico SigmaStat (Jandel Scientific, Carlsbad, CA, EE. UU.).

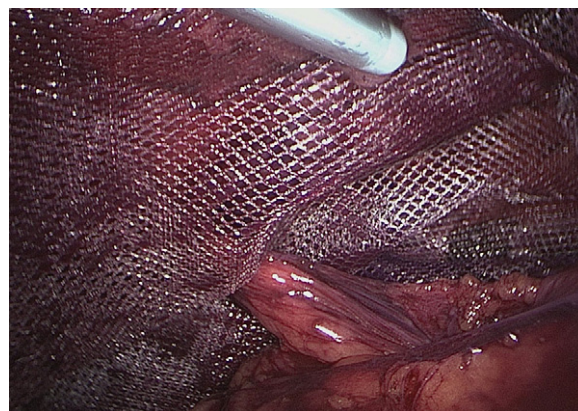

Figura 2 – Fijación de la malla mediante adhesivo tisular sintético en una hernioplastia laparoscópica a través del aplicador-dosificador.

Tabla 1 – Morbilidad intraoperatoria y postoperatoria de los pacientes operados de hernia inguinal (GRD 162) en función de la técnica

| Abordaje anterior mediante hernioplastia sin tensión | HSS | HCS | p |
|--|----------------|------------------|--------|
| Número de casos | 20 | 20 | |
| <i>VARIABLES EPIDEMIOLÓGICAS</i> | | | |
| Edad media | 51 ± 12,6 | 55 ± 10,8 | 0,144 |
| Sexo: mujer/hombre | 8 (40)/12 (60) | 6 (30)/14 (70) | 0,254 |
| Índice de masa corporal (peso/talla ²) | 22 ± 12,9 | 23 ± 18,3 | 0,421 |
| Tipo de hernia II/III | 8 (40)/12 (60) | 10 (50)/10 (50) | 0,263 |
| <i>CIRUJANO</i> | | | |
| Número | 1 | 3 | |
| Especializado | Especializado | No especializado | |
| Tiempo quirúrgico medio ± DE (min) | 30 ± 15,5 | 62 ± 21,6 | 0,001 |
| <i>MORBILIDAD</i> | | | |
| Hematoma | 0 | 2 (10) | 0,464 |
| Infección | 0 | 1 (5) | 1,000 |
| Dolor crónico (más de 3 meses) | 0 | 2 (10) | 0,464 |
| <i>DOLOR (EAV)</i> | | | |
| 1 semana | 2,4 ± 1 | 4,5 ± 1,4 | <0,001 |
| 1 mes | 1,0 ± 1,3 | 2,6 ± 1,2 | <0,001 |
| 3 meses | 0 | 1,4 ± 1,5 | 0,003 |
| Consumo de analgésicos (días) | 7 ± 3,5 | 14 ± 5,2 | <0,001 |
| Recidiva (1 año) | 0 | 1 (10) | 1,000 |
| Seguimiento (meses) | 16 (12-30) | 14 (12-32) | |

Las cifras entre paréntesis son porcentajes.

DE: desviación estándar; EAV: escala analógica visual; HCS: operados con suturas; HSS: operados sin suturas.

Resultados

La edad media de los pacientes intervenidos de hernia inguinal mediante hernioplastia sin suturas con adhesivo tisular sintético fue de 57 años, con un predominio en los hombres (66%) respecto de las mujeres (34%). En cuanto a los tipos de hernias, el 60% fueron tipo III de Nyhus y el 40% restante tipo II. La técnica de Rutkow fue utilizada en 10 casos (50%). Todos los pacientes fueron dados de alta según protocolo ambulatorio, sin precisar ingreso ni posterior reingreso durante el periodo de seguimiento. No ha existido morbilidad asociada con el uso del adhesivo tisular sintético (hematomas, infecciones de la herida o necrosis cutánea). Durante el seguimiento, la evolución fue satisfactoria en todos los casos, no existiendo complicaciones ni recurrencias hasta el cierre del estudio. El seguimiento tuvo una mediana de 16 meses, con rango de 12-26 meses.

Estudio comparativo. Abordaje abierto

El análisis comparativo del proceso hernia inguinal mediante abordaje anterior se muestra en la tabla 1. En el grupo control se incluye a 3 cirujanos con experiencia (no residentes) pero sin dedicación exclusiva a la pared abdominal. El tiempo quirúrgico fue significativamente menor con la técnica sin sutura (30 min en la hernioplastia con adhesivo versus 62 min utilizando suturas, $p = 0,001$). La morbilidad postoperatoria fue similar desde un punto de vista estadístico, aunque en el grupo con adhesivo no hemos tenido ninguna complicación y en el grupo con suturas 2 casos de hematomas y dolor más de 3 meses, y un caso de infección superficial de la herida. Las

variables dolor y consumo de analgésicos han sido estadísticamente diferentes, a favor del grupo sin suturas ($p < 0,001$). Durante el seguimiento se ha detectado una recidiva en el grupo con sutura, siendo un caso intervenido por un cirujano no especializado en pared abdominal diagnosticado a los 6 meses del postoperatorio y confirmado por ecografía.

Estudio comparativo. Abordaje laparoscópico

El estudio comparativo del proceso hernia inguinal bilateral mediante abordaje laparoscópico totalmente extraperitoneal se muestra en la tabla 2. Ambos grupos eran operados por el mismo cirujano altamente especializado en pared abdominal (con una experiencia y dedicación exclusiva de más de 15 años y 500 laparoscopias). No hemos encontrado diferencias significativas en el tiempo quirúrgico ni en la morbilidad postoperatoria, aunque desde un punto descriptivo el porcentaje de hematoma o dolor ha sido más elevado en el grupo donde la malla era fijada con sutura mecánica (13,3 y 20% respectivamente). Se demuestran diferencias significativas entre ambas formas de fijación de la malla en las variables dolor ($p = 0,001$ a la semana) y consumo de analgésicos ($p < 0,001$), siendo menor en el grupo con adhesivo tisular sintético. No hemos detectado recidivas en ninguno de los 2 grupos.

Estudio económico del proceso

El análisis detallado del mismo figura en la tabla 3. El coste total en nuestro hospital de una hernioplastia anterior con suturas ha sido de 609,36 euros, frente a 359,36 cuando se ha utilizado un adhesivo (diferencia: 250 euros). La diferencia del

Tabla 2 – Morbilidad intraoperatoria y postoperatoria de los pacientes operados de hernia inguinal bilateral mediante abordaje laparoscópico totalmente extraperitoneal, en función de la técnica

| Laparoscopia totalmente extraperitoneal | SS (Ifabond) | CS (Securestrap) | p |
|--|----------------|------------------|---------|
| Número de casos/reparaciones | 15/30 | 15/30 | |
| <i>Variables epidemiológicas</i> | | | |
| Edad media | 48 ± 12,1 | 53 ± 18,6 | 0,189 |
| Sexo: mujer/hombre | 4 (27)/11 (73) | 5 (33)/10 (67) | 0,500 |
| Índice de masa corporal (peso/talla ²) | 25 ± 9,5 | 23 ± 15,7 | 0,331 |
| Tipo de hernia II/III | 6 (40)/9 (60) | 7 (47)/8 (53) | 0,254 |
| Precio del sistema de fijación (en euros) | 105,98 | 397,00 | |
| Cirujano especializado | 1 | 1 | |
| Tiempo quirúrgico medio (min) | 47 ± 16,5 | 50 ± 13,1 | 0,586 |
| <i>Morbilidad</i> | | | |
| Hematoma | 0 | 2 (6,6) | 0,464 |
| Infección | 0 | 0 | |
| Dolor crónico (más de 3 meses) | 0 | 3 (10) | 0,223 |
| <i>Dolor (EAV)</i> | | | |
| 1 semana | 1,3 ± 1,2 | 3,2 ± 1,6 | 0,001 |
| 1 mes | 0 | 1,6 ± 1,8 | 0,004 |
| 3 meses | 0 | 0 | |
| Consumo de analgésicos (días) | 4 ± 5,2 | 12 ± 5,6 | < 0,001 |
| Recidiva (12 meses) | 0 | 0 | |

Las cifras entre paréntesis son porcentajes.
CS: operados con sutura mecánica; DE: desviación estándar; EAV: escala analógica visual; SS: operados con adhesivo tisular.

precio entre los grupos con suturas y sin suturas mediante abordaje anterior puede ser atribuida al coste del quirófano, que es más del doble en el grupo con suturas. El uso de un adhesivo tisular en el abordaje laparoscópico de las hernias bilaterales no ha modificado el tiempo quirúrgico y la diferencia en el coste solo ha dependido del sistema de fijación, con un ahorro de 291 euros por paciente. Con un número anual de hernias unilaterales (GRD 162) de 400 y bilaterales de 60 (datos hospitalarios del año 2010), la posibilidad de ahorro por solo este proceso en una Unidad de Pared Abdominal sería de 117.461,2 euros (tabla 3).

Discusión

Los resultados de este estudio muestran que, en pacientes sin comorbilidad, un adhesivo tisular sintético (n-hexil- α -cianoacrilato) puede sustituir el uso de suturas en el tratamiento de las heridas quirúrgicas inferiores a 5 cm en cualquier plano de la pared abdominal (fascia, músculo, aponeurosis o piel). La cirugía de la pared abdominal está en permanente cambio. Las prótesis han sido la primera revolución en la cirugía de las hernias. La laparoscopia está siendo la segunda, aunque aún no se ha consolidado por problemas de formación, económicos y porque no lo es tanto en el sentido de la reparación del defecto herniario como en el del paciente como tal. Actualmente asistimos a los albores de una tercera revolución protagonizada por el desarrollo de los adhesivos tisulares. En los años venideros estas sustancias podrían cambiar la forma de realizar las técnicas quirúrgicas y modificar la imagen tradicional que tenemos del cirujano (mano-porta-sutura).

Los adhesivos tisulares sintéticos derivados del cianoacrilato tienen una estructura química común y sus propiedades fisicoquímicas varían en función de la longitud de su cadena

alquil, de la cual depende su velocidad de degradación. Los derivados de cadena corta (metil y etil) fueron abandonados por su histotoxicidad, consecuencia de su rápida biodegradación^{1,2}. El adhesivo tisular sintético ideal para ser usado en cirugía de las hernias debería ser biocompatible, de rápido efecto, de fáciles manejo y aplicación, y económico. Los derivados de cadena larga (butil, hexil u octil) han demostrado estas propiedades y una ausencia de efectos adversos al tener

Tabla 3 – Análisis económico (en euros) en nuestro hospital del proceso hernia inguinal unilateral sin complicaciones (GRD 162) y hernias bilaterales, según técnica

| Hernioplastia | SS | CS |
|--------------------------------|-----------|-----------|
| <i>Abordaje anterior:</i> | | |
| Suturas | 0 | 12,87 |
| Adhesivo tisular | 105,98 | 0 |
| Grapadora de piel | 0 | 5,26 |
| Coste del quirófano | 253,38 | 591,23 |
| Coste del proceso unilateral | 359,36 | 609,36 |
| <i>Abordaje laparoscópico:</i> | | |
| Sutura mecánica | 0 | 397,00 |
| Adhesivo tisular ^a | 105,98 | 0 |
| Coste anual (n = 400 + 60) | 150.102,8 | 267.564,0 |
| Ahorro anual | 117.461,2 | |

Las suturas empleadas han sido: polipropileno de 2/0 (n = 2) y del 0, y sutura sintética absorbible de ácido poliglicólico de 2/0. El número de hernias inguinales unilaterales anuales ha sido de 400 y de bilaterales, 60.

^a El aplicador del adhesivo para laparoscopia es facilitado conjuntamente sin coste adicional en nuestro centro.

CS: operados con suturas; SS: operados sin sutura.

una degradación más lenta (mínima respuesta inflamatoria local), lo que ha propiciado que su uso se extienda en cirugía general, traumatología, otorrinolaringología, oftalmología, maxilofacial y odontología, cirugía vascular, urología, cirugía plástica, ginecología, etc.¹⁻⁵.

En la cirugía de las hernias, la primera publicación relacionada con el uso de un adhesivo tisular sintético fue realizada por Farouk, en 1996, con abordaje anterior, y por Jourdan, en 1998, por vía laparoscópica^{7,8}. Después, otros autores han ido publicando resultados favorables con ambas vías de abordaje^{9,10}, pero el estudio que se presenta es el primero que utiliza el adhesivo como sustituto de la sutura en todos los planos de la pared abdominal¹¹. La hernioplastia, sea cual sea su vía de abordaje, puede asociarse con dolor y parestesias en un porcentaje que puede oscilar entre un 10 y un 30%⁶. Testini, Brügger y otros han publicado tasas de dolor postoperatorio menores con los adhesivos tisulares¹²⁻¹⁴. Este estudio confirma este hecho clínico que podría explicarse por una total ausencia de suturas, las cuales pueden ser origen de inflamación perióstica del pubis, tensión de fibras musculares, atrapamiento o lesión nerviosa, inflamación o rechazo, reacción a cuerpo extraño, granulomas, etc. El uso de un adhesivo puede evitar estos fenómenos y apoyar de una forma más fisiológica el concepto de *técnica libre de tensión*, que el que se realiza habitualmente mediante suturas.

El empleo de un adhesivo tisular sintético en la reparación de las hernias puede aportar otros beneficios clínicos como un efecto hemostático. Este estudio encuentra un menor porcentaje de hematomas en el grupo tratado con adhesivos, en ambas formas de abordaje. Además, también se ha publicado un efecto antibacteriano, hecho que podría disminuir el riesgo de infección local¹⁵⁻¹⁷. Otro punto a considerar es el hecho de que, a pesar del material empleado para fijar la malla o cerrar una herida quirúrgica, el factor cirujano es también determinante del resultado final. Es bien conocido que un cirujano especializado (en pared abdominal) obtiene mejores resultados que uno no especializado¹⁸. Este estudio apoya este hecho independientemente del abordaje empleado a pesar de que este factor puede suponer un sesgo importante en la interpretación de los resultados. El efecto del adhesivo tisular puede verse comprometido por ciertas condiciones locales como un exceso de grasa, presencia de sangre, heridas de gran tamaño (> 5 cm) o bajo tensión (no pueden ser aproximadas). En estos casos, es aconsejable el empleo de suturas pero, si se tiene experiencia en el manejo de un adhesivo tisular, el autor sugiere, en pacientes y casos seleccionados, utilizar puntos de colchonero cada 4 cm y completar el resto de la herida con el adhesivo. Los resultados estéticos parecen ser mejores.

El abordaje laparoscópico totalmente extraperitoneal se acepta como una alternativa de tratamiento en las hernias inguinales bilaterales y recidivadas^{19,20}. Algunos metaanálisis han demostrado que la fijación de la malla en el plano extraperitoneal es innecesaria en condiciones normales²¹⁻²³. Tras un estudio aleatorizado del 2004, el autor solo la ha utilizado en las hernias bilaterales y recurrentes²⁴, pero este nuevo estudio demuestra que la sustitución de la fijación mecánica por un adhesivo tisular sintético en la técnica laparoscópica mejora la morbilidad y abarata el coste del proceso.

En la situación socioeconómica en la que nos encontramos, el gasto hospitalario se convierte en uno de los principales problemas del sistema sanitario. La gestión de los recursos sanitarios se convierte en una prioridad y cada servicio o unidad de gestión debe colaborar en la medida de lo posible. El uso de las colas de fibrina es mucho más caro, precisa una preparación previa del producto, puede presentar riesgos importantes y no es comparable a los adhesivos sintéticos que se postulan como una alternativa al uso tradicional de las suturas manuales o mecánicas. Nuestro análisis económico muestra que el uso de un adhesivo tisular sintético en el tratamiento de las hernias inguinales puede suponer un ahorro anual no despreciable.

Las limitaciones del presente estudio vienen marcadas por la ausencia de aleatorización en el diseño del mismo y por la inclusión de cirujanos con diferente nivel de experiencia y dedicación, factores que podrían justificar de por sí la diferencia existente en el tiempo quirúrgico y en la morbilidad.

En conclusión, el adhesivo tisular n-hexil- α -cianocrilato es seguro como medio de fijación en las hernioplastias no complejas y en pacientes sin comorbilidad, con buenos resultados postoperatorios. Puesto que el diseño de este estudio tiene limitaciones basadas en la diferente experiencia de los cirujanos, es necesaria la puesta en marcha de un estudio aleatorizado con mayor número de pacientes para comprobar estos resultados.

Conflicto de intereses

Los autores declaran no tener ningún conflicto de intereses.

BIBLIOGRAFÍA

1. Helbling C, Schlumpf R. Sutureless Lichtenstein: first results of a prospective randomised clinical trial. *Hernia*. 2003;7:80-4.
2. Rubio-Arias L, Álvarez-Díaz C, Oropeza-Morales J. Estudio experimental de la tenodesis del tendón cantal medial con botón cartilaginoso y adhesivo tisular vs alambre. *Cir Plast*. 1999;9:53-63.
3. Matsumoto A, Matsumoto H, Inokuchi H. Role of cyanoacrylate in the management of bleeding gastric varices. *Hepatology*. 2002;36:1298-9.
4. Akahoshi T, Hashizume M, Shimabukuro R. Long-term results of endoscopic histoacryl injection sclerotherapy for gastric variceal bleeding: a 10-year experience. *Surgery*. 2002;131:176-81.
5. Sarin SK, Jain AK, Jain M, Gupta R. A randomized controlled trial of cyanoacrylate versus alcohol injection in patients with isolated fundic varices. *Am J Gastroenterol*. 2002;97:1010-5.
6. Jourdan IC, Bailey ME. Initial experience with the use of n-butyl-2-cyanoacrylate glue for the fixation of polypropylene mesh in laparoscopic hernia repair. *Surg Laparosc Endosc*. 1998;8:291-3.
7. Paajanen H, Kössi J, Silvasti S, Hulmi T, Hakala T. Randomized clinical trial of tissue glue versus absorbable sutures for mesh fixation in local anaesthetic Lichtenstein hernia repair. *Br J Surg*. 2011;98:1245-51.

8. Farouk R, Drew PJ, Quershi A, Roberts AC, Duthie GS, Monson JRT. Preliminary experience with butyl-2-cyanocrylate adhesive in tension-free inguinal hernia repair. *Br J Surg.* 1996;83:1100.
9. Nowobilski W, Dobosz M, Wojciechowicz T, Mionskowska L. Lichtenstein inguinal hernioplasty using butyl-2-cyanocrylate versus sutures. Preliminary experience of a prospective randomized trial. *Eur Surg Res.* 2004;36:367-70.
10. Kato Y, Yamataka A, Miyano G, Tei E, Koga H, Lane GJ, et al. Tissue adhesives for repairing inguinal hernia: a preliminary study. *J Laparoendosc Adv Tech A.* 2005;15:424-8.
11. Losi P, Burchielli S, Spiller D, Finotti V, Kull S, Briganti E, et al. Cyanoacrylate surgical glue as an alternative to suture threads for mesh fixation in hernia repair. *J Surg Res.* 2010;163:53-8.
12. Testini M, Lissidini G, Poli E, Gurrado A, Lardo D, Piccinni G. A single-surgeon randomized trial comparing sutures, n-butyl-2-cyanoacrylate and human fibrin glue for mesh fixation during primary inguinal hernia repair. *Can J Surg.* 2010;53:155-60.
13. Brügger L, Bloesch M, Ipaktchi R, Kurmann A, Candinas D, Beldi G. Objective hypoesthesia and pain after transabdominal preperitoneal hernioplasty: a prospective, randomized study comparing tissue adhesive versus spiral tacks. *Surg Endosc.* 2012;26:1079-85.
14. Paaianen H. Do absorbable mesh sutures cause less chronic pain than nonabsorbable sutures after Lichtenstein inguinal herniorrhaphy? *Hernia.* 2002;6:26-8.
15. Montanaro L, Arciola CR, Cenni E, Ciopetti G, Saviola F, Filippini F. Citotoxicity, blood compatibility and antimicrobial activity of two cyanoacrylate glues for surgical use. *Biomaterial.* 2001;22:59-66.
16. Carral Novo J, Gueorguieva Rozhkova G, Rodriguez Sosa V. Efectos locales de la aplicación del n-butil-2-cianocrilato en la microcirugía vascular experimental. *Rev Cub Med Mil.* 2006;35:3-8.
17. Quinn JV, Osmond MH, Yurack JA, Moir PJ. N-2-butylcyanoacrylate: risk of bacterial contamination with an appraisal of its antimicrobial effects. *J Emerg Med.* 1995;13:581-5.
18. Chowdhury MM, Dagash H, Pierro A. A systematic review of the impact of volume of surgery and specialization on patient outcome. *Br J Surg.* 2007;94:145-61.
19. Gilbert AI, Graham MF, Young J, Patel BG, Shaw K. Closer to an ideal solution for inguinal hernia repair: comparison between general surgeons and hernia specialists. *Hernia.* 2006;10:162-8.
20. Feliu X, Clavería R, Besora P, Camps J, Fernández-Sallent E, Viñas X, et al. Bilateral inguinal hernia repair: laparoscopic or open approach? *Hernia.* 2011;15:15-8.
21. Sajid MS, Ladwa N, Kalra L, Hutson K, Sains P, Baig MK. A meta-analysis examining the use of tacker fixation versus no-fixation of mesh in laparoscopic inguinal hernia repair. *Int J Surg.* 2012;10:224-31. Epub 2010 Mar 24.
22. Teng YJ, Pan SM, Liu YL, Yang KH, Zhang YC, Tian JH, et al. A meta-analysis of randomized controlled trials of fixation versus nonfixation of mesh in laparoscopic total extraperitoneal inguinal hernia repair. *Surg Endosc.* 2011;25:2849-58.
23. Tam KW, Liang HH, Chai CY. Outcomes of staple fixation of mesh versus nonfixation in laparoscopic total extraperitoneal inguinal repair: a meta-analysis of randomized controlled trials. *World J Surg.* 2010;34:3065-74.
24. Moreno-Egea A, Torralba Martínez JA, Morales Cuenca G, Aguayo Albasini JL. Randomized clinical trial of fixation vs nonfixation of mesh in total extraperitoneal inguinal hernioplasty. *Arch Surg.* 2004;139:1376-9.